

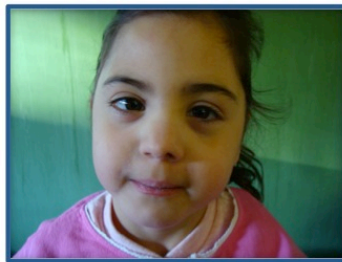MODENA 20 - 21 APRILE 2012

LUCIA AMBROSIO

DIPARTIMENTO DI SCIENZE OFTALMOLOGICHE
UNIVERSITÀ DEGLI STUDI DI NAPOLI FEDERICO II

CASO CLINICO

- F 5 ANNI
- SINDROME DI BROWN
- DIMORFISMO CRANICO NON SINDROMICO

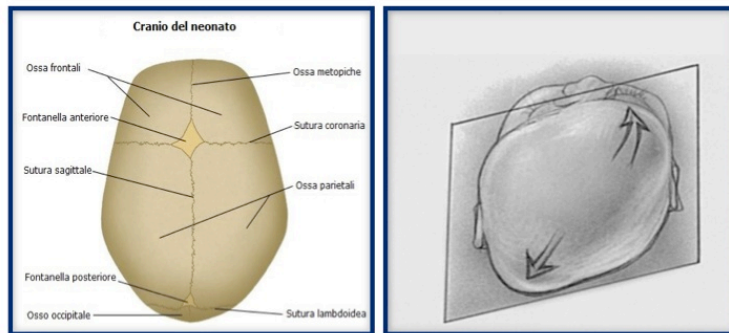


CASO CLINICO

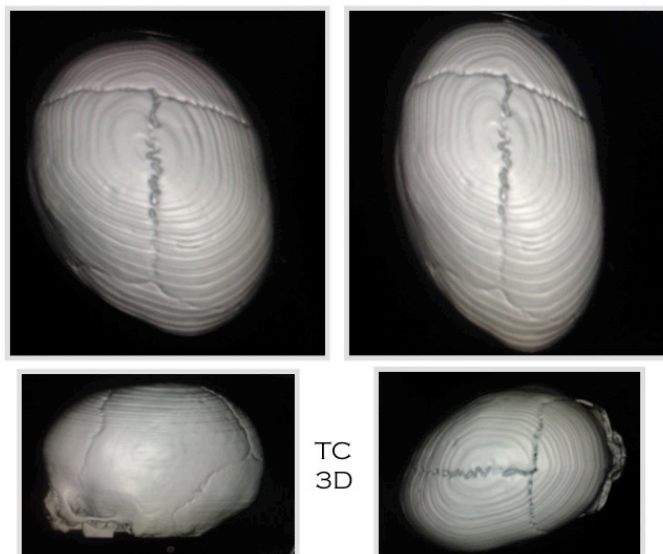
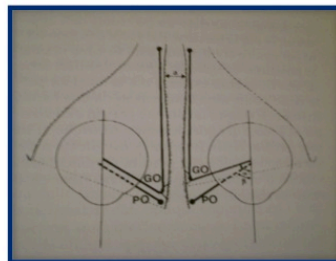
- NATA ALLA 24^A SETTIMANA DI GESTAZIONE
DA GRAVIDANZA PENTAGEMELLARE
- RITARDO PSICOMOTORIO
- PLAGIOCEFALIA POSTURALE OCCIPITALE
SINISTRA
- SINDROME DI BROWN DESTRA
- IPERTROPIA SINISTRA (S/D)
- ESOTROPIA ALTERNANTE
- TORCICOLLO

PLAGIOCEFALIA OCCIPITALE

Skull deformities. *Pediatr Clin N Am.* 2004. 51: 359– 387



Bagolini, Campos, Chiesi. Plagiocephaly causing superior oblique deficiency and ocular torticollis. *Arch of Ophthalmol.* 1982; 100:1093-1096.



PRE

DIAGNOSI:

- SINDROME DI BROWN DELL' OD
- ET ALT (LIEVE PREVALENZA DELL' OS)


MOE:

- LIMITAZIONE DELL' ELEVAZIONE DELL' OD
- DOWN-SHOOT OD (+++)
- TORCICOLLO

DEVIAZIONE:

- HIRSCHBERG + 25; 5 S/D

PRE



I INTERVENTO

16/01/12

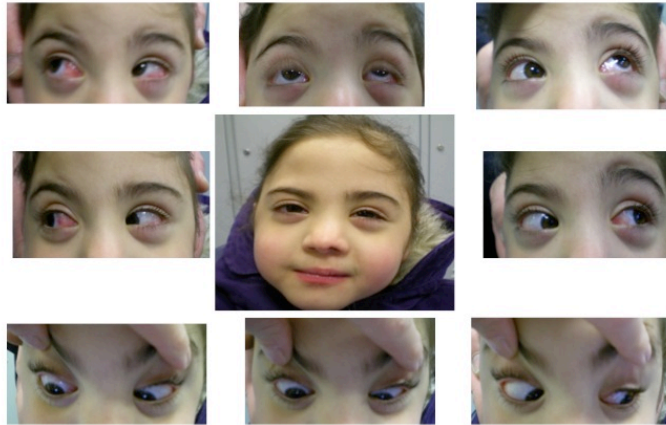- OD: REC RM 3 (REC CONG 2)
- OS: REC RM 5 (REC CONG 3)
REC OBL INF 6

A FINE INTERVENTO

SI POSIZIONA FILO DI TRAZIONE

(OCCHIO DESTRO IN ELEVAZIONE ED
ADDUZIONE)

POST I



II INTERVENTO

19/03/12

- OD: PROVA DELLA DUZIONE PASSIVA +
SBRIGLIAMENTO ADERENZE OBL SUP
TENECTOMIA OBL SUP

A FINE INTERVENTO

PROVA DELLA DUZIONE PASSIVA –

POST II

